

## NEUROIMAGEM EM CEFALIA

Neuroimaging in Headache

### Neuroimagem

A Neuroimagem é dividida em 3 tipos: diagnóstica, funcional e morfométrica ou estrutural. A primeira é usada para detectar alterações como tumores cerebrais (por tomografia computadorizada ou ressonância magnética), enquanto a neuroimagem funcional (tomografia por emissão de pósitrons ou ressonância magnética funcional) investiga sobre o funcionamento do cérebro. Finalmente, a neuroimagem morfométrica ( morfometria baseada em voxel ou tensor de imagem por difusão) é usada para investigar diferenças estruturais, por exemplo, entre os cérebros de migranosos e controles saudáveis.

O primeiro objetivo da neuroimagem diagnóstica em cefaleia é excluir causas secundárias, enquanto os métodos funcionais e morfométricos são mais usados para pesquisa científica. Descobertas em cefaleias primárias, como migrânea e cefaleia em salvas, são limitadas pela dificuldade dos métodos de imagem em avaliar a fisiopatologia do sistema trigeminovascular. Nos últimos anos métodos de neuroimagem funcional têm evoluído neste sentido, porém, podem avaliar as dores episódicas melhor do que as crônicas.

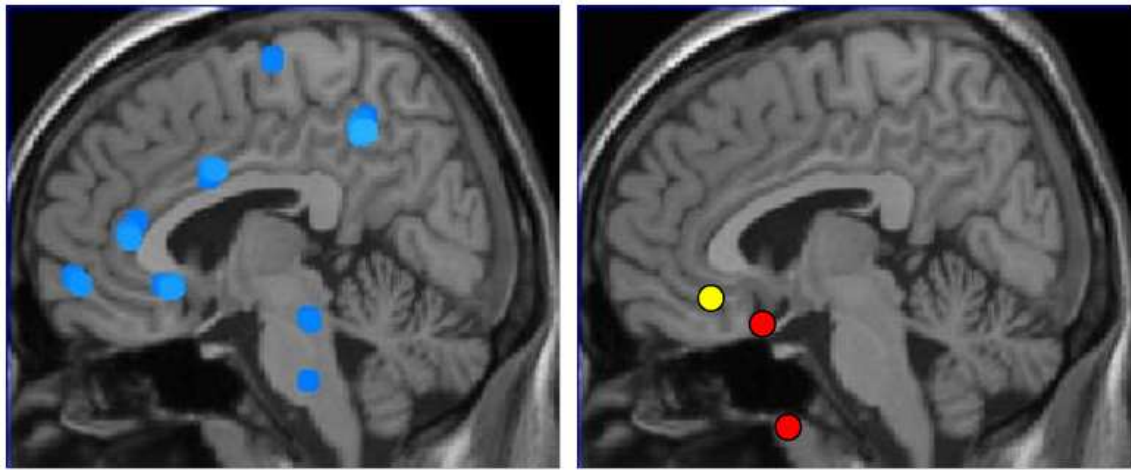
### Imagem funcional na migrânea

Um trabalho pioneiro realizado nos anos 90 detectou que os pacientes com aura apresentam redução focal do fluxo sanguíneo cerebral, geralmente em regiões cerebrais posteriores. Esta redução não se mantém na fase da crise de dor, nem nas crises sem aura. Outros estudos confirmaram este achado, mas, a relação entre aura e migrânea ainda não está completamente esclarecida. Sabe-se que apenas 15-30% dos migranosos apresentam aura.

Neuroimagem funcional e estrutural ajudaram a elucidar a função do tronco cerebral na migrânea. Em 1995, um estudo com tomografia por emissão de positrons, mostrou uma ativação específica de neurônios do diencéfalo e tronco encefálico em ataques de migrânea espontâneos e não tratados, estando diminuída no período intercrises. Atualmente, acredita-se que a região geradora de crises está no tronco encefálico e diencéfalo, embora o mecanismo exato não esteja esclarecido. Um estudo recente demonstrou um núcleo específico do tronco encefálico com atividade variando com os intervalos de migrânea.

### Imagem funcional na cefaleia em salvas

As cefaleias trigêmino-autonômicas são um grupo de cefaleias caracterizado por dor unilateral em território trigeminal e sinais autonômicos ipsilaterais à dor. Uma das características mais importantes da cefaleia em salvas é a periodicidade dos ataques. O uso da tomografia por emissão de positrons (PET) durante crises agudas de cefaleia em salvas detectou uma ativação na substância cinzenta hipotalâmica ipsilateral. Esta ativação não é vista fora das crises de dor. Estes achados caracterizam o hipotálamo como região desencadeante deste tipo de dor e sustentam bases para tratamento com estimulação profunda em hipotálamo posterior. Nenhuma ativação de tronco encefálico foi encontrada neste tipo de dor, como visto na migrânea, o que demonstra claramente uma origem diferente para estas desordens. Além disso, outras cefaléias autonômicas apresentam ativação de áreas semelhantes às da cefaleia em salvas, unificando estes tipos de dor em um grande grupo: cefaleias trigêmino-autonômicas.



**Figura 1:** À esquerda: Áreas cerebrais ativadas durante dor em humanos. A região central transmissora de impulsos corresponde a regiões evolutivamente antigas no cérebro (“matriz de dor”). À direita: mostrando ativação em tronco encefálico-ponte na migrânea (pontos vermelhos) no hipotálamo na cefaleia em salvas (ponto amarelo).

### Conclusão

Neuroimagem tem ajudado a entender o substrato anatômico e fisiológico de cefaleias primárias. Embora alguns tipos de cefaleias tenham sido descritos inicialmente como “vasculares”, com métodos de PET, morfometria e RM funcional detectou-se que alterações vasculares são consequências e não causas primárias da dor. A migrânea e cefaleia em salvas têm em comum a inervação trigeminal, porém, neuroimagem funcional identificou regiões de ativação em ponte e diencéfalo para migrânea e em substância cinzenta hipotalâmica para salvas, áreas provavelmente disfuncionais nestas síndromes.

Assim, antes de serem desordens vasculares, migrânea e cefaleia em salvas são condições iniciadas no sistema nervoso central em regiões específicas. Estudos futuros poderão contribuir para tratamento profilático e abortivo nestas doenças.

### Referências

- [1] Dasilva AF, Goadsby PJ, Borsook D. Cluster headache: a review of neuroimaging findings. *Curr Pain Headache Rep* 2007;11:131–6.
- [2] Headache Classification Committee of the International Headache Society. The international classification of headache disorders, 2nd ed. *Cephalalgia* 2004;24(Suppl 1):1–160.
- [3] May A. New insights into headache: an update on functional and structural imaging findings. *Nat Rev Neurol* 2009;5:199–209.
- [4] Sprenger T, Goadsby PJ. What has functional neuroimaging done for primary headache. and for the clinical neurologist? *J Clin Neurosci* 2010;17:547–53.
- [5] Stankewitz A, Aderjan D, Eippert F, May A. Trigeminal nociceptive transmission in migraineurs predicts migraine attacks. *J Neurosci* 2011;31:1937–43.

Tradução: Dr. José Geraldo Speciali / Dra. Fabíola Dach / Dr. Roberto Setlin / Dra. Karen Ferreira.